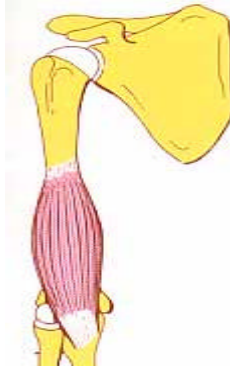


**MUSKULATUR  
DER  
OBEREN  
EXTREMITÄTEN**

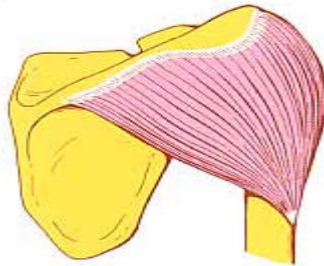
## M. BRACHIALIS (ARMBEUGER)



**U.:** Distal von der Tuberositas deltoidea  
**A.:** Tuberositas ulnae  
**F.:** Flexion im Ellenbogengelenk  
**I.:** N. musculocutaneus

**U.:** Oberarmvorderfläche  
**A.:** Ellenrauhigkeit  
**F.:** Ellbogenbeugung  
**I.:** Muskelhautnerv

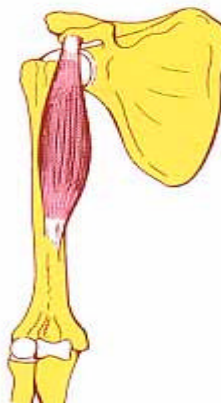
## M. DELTOIDEUS (DELTAMUSKEL)



**U.:** Clavicula, Acromion, Spina scapulae  
**A.:** Tuberositas deltoidea  
**F.:** Ab- und Adduktion, Innen- und Außenrotation, Ante- und Retroversion  
**I.:** N. axillaris

**U.:** Schlüsselbein, Schulterhöhe, Schulterblattgräte  
**A.:** Deltarauhigkeit am Oberarm  
**F.:** Ab- und Anziehen, Innen- und Aussendrehung, Vor- Rückwärtsbewegung  
**I.:** Achselnerv


## M. CORACOBRAHIALIS (HAKENARMMUSKEL)



**U.:** Proc. coracoideus scapulae  
**A.:** Humerus  
**F.:** Adduktion, Fixation des Schultergelenkes  
**I.:** N. musculocutaneus

**U.:** Rabenschnabelfortsatz  
**A.:** Oberarm  
**F.:** Anziehen, Fixation des Schultergelenkes  
**I.:** Muskelhautnerv

## M. BICEPS BRACHII (ZWEIKÖPFIGER OBERARMMUSKEL)



### Caput longum

**U.:** Tuberculum supraglenoidale scapulae

### Caput breve

**U.:** Proc. coracoideus scapulae

**A.:** Tuberositas radii

Fascia cubiti

**F.:** Im Ellenbogengelenk: Flexion u. Supination

Im Schultergelenk:

a) Abduktion u. Innenrotation (Caput longum)

b) Adduktion u. Anteversion (Caput breve)

**I.:** N. musculocutaneus

### Langen Kopf

**U.:** Rauigkeit oberhalb des Schultergelenkes

### Kurzer Kopf

**U.:** Rabenschnabelfortsatz

**A.:** Elle und Speiche (Zwischenhaut)

**F.:** Beugung und Auswärtsdrehung des Ellbogen,  
Im Schultergelenk: Wegziehen und Innendrehung  
(langer Kopf); Anziehen und Vorwärtsbewegung  
(kurzer Kopf)

**I.:** Muskelhautnerv

## M. TRICEPS BRACHII (DREIKÖPFIGER OBERARMMUSKEL)



### Caput longum

**U.:** Tuberculum infraglenoidale scapulae

### Caput mediale

**U.:** Hinterfläche des Humerus

### Caput laterale

**U.:** Humerus

**A.:** Olecranon ulnae

**F.:** Alle Köpfe: Extension im Ellenbogengelenk

Caput longum außerdem: Adduktion u.

Retroversion im Schultergelenk

**I.:** N. radialis

### Langer Kopf

**U.:** Schulterblatt (Rauigkeit unterhalb Gelenk)

### Innerer Kopf und äußerer Kopf:

**U.:** Oberarm

**A.:** Elle

**F.:** Alle Köpfe: Streckung des Ellenbogengelenkes

Langer Kopf zusätzlich: Anziehen und

Rückwärtsbewegung im Schultergelenk

**I.:** Speichennerv

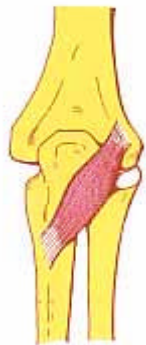
## M. SUPINATOR (Auswärtsdreher)



**U.:** Seitenfläche der Ulna  
**A.:** Vorderfläche des Radius  
**F.:** Supination  
**I.:** N. radialis

**U.:** Seitenfläche der Elle  
**A.:** Vorderfläche der Speiche  
**F.:** Auswärtsdrehung  
**I.:** Speichennerv

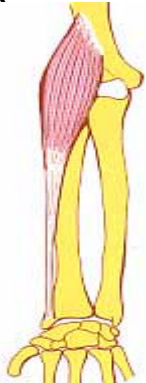## M. ANCONAEUS (ELLBOGENMUSKEL)



**U.:** Hinterfläche des Epicondylus lateralis am Olecranon  
**A.:** Proximaler Abschnitt des Hinterrands der Ulna  
**F.:** Kapselspannung, Extension des Unterarms  
**I.:** N. radialis

**U.:** Hinterfläche des Knochenendes (Ellbogen)  
**A.:** Elle: Rumpfwärts  
**F.:** Kapselspannung, Streckung des Unterarms  
**I.:** Speichennerv

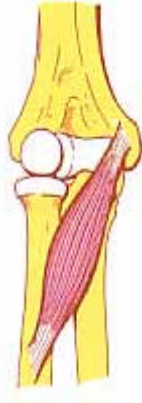## M. BRACHIORADIALIS (OBERARM-SPEICHENMUSKEL)



**U.:** Humerus  
**A.:** Processus styloideus radii  
**F.:** Flexion im Ellenbogengelenk Pro- und Supination  
**I.:** N. radialis

**U.:** Oberarm  
**A.:** Stiffortsatz der Speiche  
**F.:** Beugung des Ellbogens Ein- und Auswärtsdrehung  
**I.:** Speichennerv

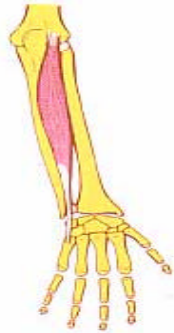## M. PRONATOR TERES (RUNDER EINWÄRTSDREHER)



- U.:** Epicondylus medialis humeri,  
Proc. coronoideus ulnae  
**A.:** Mittleres Drittels des Radius  
**F.:** Pronation, Flexion im Ellbogengelenk  
**I.:** N. medianus

- U.:** Mittleres Ende des Oberarmes, Elle  
**A.:** Mittleres Drittels der Speiche  
**F.:** Einwärtsdrehung, Beugung im Ellbogengelenk  
**I.:** Medianusnerv

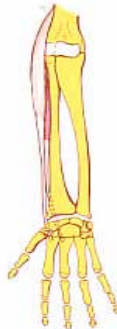## M. EXTENSOR CARPI ULNARIS( ULNARER HANDSTRECKER)



- U.:** Hinterfläche des Epicondylus lateralis  
humeri  
**A.:** Osis metacarpalis V  
**F.:** Dorsalflexion der Hand  
**I.:** N. radialis

- U.:** Hinterfläche des seitlichen Knochenendes  
(Oberarm)  
**A.:** Mittelhandknochen V  
**F.:** Rückwärtsbeugung der Hand  
**I.:** Speichennerv

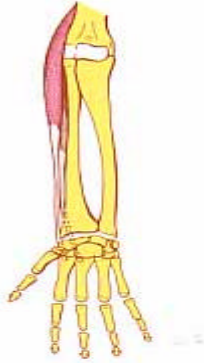
## M. EXTENSOR CARPI RADIALIS BREVIS (KURZER RADIALER HANDSTRECKER)



- U.:** Epicondylus lateralis humeri  
**A.:** Os metacarpale III, dorsal  
**F.:** Dorsalreflexion der Hand, Flexion im  
Olecranongelenk  
**I.:** N. radialis

- U.:** Seitliches Knochenende (Oberarm)  
**A.:** Mittelhandknochen III, rückwärts  
**F.:** Rückwärtsbeugung der Hand, Beugung im  
Ellbogengelenk  
**I.:** Speichennerv

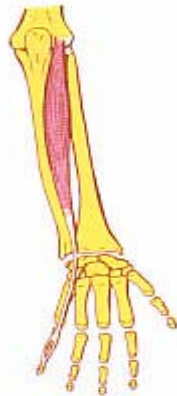
## M. EXTENSOR CARPI RADIALIS LONGUS (LANGER RADIALER HANDSTRECKER)



**U.:** Distales Drittel der Margo humeri  
**A.:** Osis metacarpalis II, dorsal  
**F.:** Dorsalreflexion der Hand, Flexion im Olecranon-gelenk  
**I.:** N. radialis

**U.:** Letztes Drittel der Oberarmknochens  
**A.:** Mittelhandknochen II, rückwärts  
**F.:** Rückwärtsbeugung der Hand, Beugung im Ellbogengelenk  
**I.:** Speichennerv

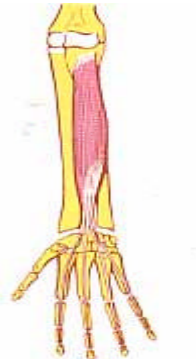## M. EXTENSOR DIGITI MINIMI (KLEINFINGERSTRECKER)



**U.:** Hinterfläche des Epicondylus lateralis humeri  
**A.:** Mittel- u. Endphalanx des 5. Fingers  
**F.:** Extension des 5. (kleinen) Fingers  
**I.:** N. radialis

**U.:** Hinterfläche des seitlichen Oberarmknochensendes  
**A.:** Mittel- und Endglied des 5. Fingers  
**F.:** Streckung des 5. (kleinen) Fingers  
**I.:** Speichennerv


## M.FLEXOR DIGITORUM PROFUNDUS (TIEFER FINGERBEUGER)



**U.:** Palmar- und Medialfläche der Ulna et Radius  
**A.:** Endphalanx der Finger 2-5  
**F.:** Volarflexion der Hand  
**I.:** N. medianus und N. ulnaris

**U.:** Vorder- und Medialfläche der Elle und Speiche  
**A.:** Endglied der Finger 2-5  
**F.:** Beugung der Hand  
**I.:** Medianusnerv und Speichennerv

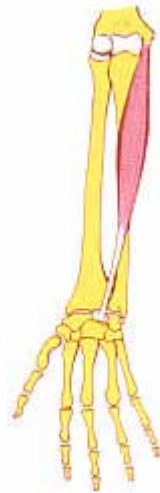## M. FLEXOR POLLICIS LONGUS (LANGER DAUMENBEUGER)



**U.:** Palmarfläche des Radius  
**A.:** Endphalanx des Daumens  
**F.:** Flexion des Daumens  
**I.:** N. medianus

**U.:** Vorderfläche der Speiche  
**A.:** Endglied des Daumens  
**F.:** Beugung des Daumens  
**I.:** Medianusnerv

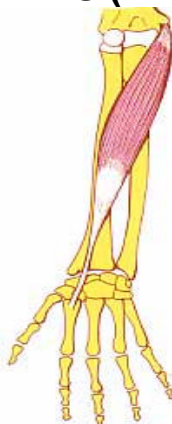## M. PALMARIS LONGUS (LANGER HOHLHANDMUSKEL)



**U.:** Epicondylus medialis humeri  
**A.:** Aponeurose palmaris  
**F.:** Flexion des Handgelenks  
**I.:** N. medianus

**U.:** Oberarmknochen  
**A.:** Sehnenhaut - Handfläche  
**F.:** Beugung des Handgelenks  
**I.:** Medianusnerv

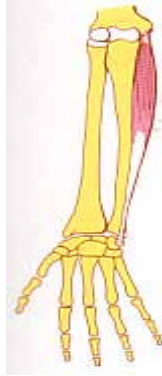## M.FLEXOR CARPI RADIALIS (RADIALER HANDBEUGER)



**U.:** Epicondylus medialis humeri  
**A.:** Os metacarpale II  
**F.:** Palmarflexion der Hand, Pronation, Flexion im Ellenbogengelenk  
**I.:** N. medianus

**U.:** Oberarmende  
**A.:** Mittelhandknochen II  
**F.:** Handgelenksbeugung, Einwärtsdrehung, Beugung im Ellenbogengelenk  
**I.:** Medianusnerv

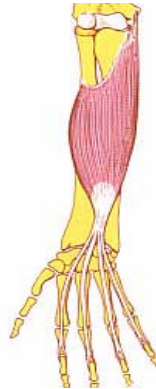
## M. FLEXOR CARPI ULNARIS (ULNARER HANDBEUGER)



- U.:** Epicondylus medialis humeri und medialer Rand des Olecranon  
**A.:** Os pisiforme  
**F.:** Palmarflexion der Hand, Flexion im Ellenbogengelenk  
**I.:** N. ulnaris

- U.:** Oberarmende und mittlerer Rand des Ellbogens  
**A.:** Erbsenbein  
**F.:** Handgelenksbeugung, Beugung im Ellenbogengelenk  
**I.:** Ellenerv

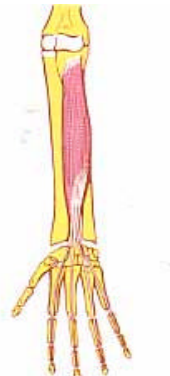
## M. FLEXOR DIGITORUM SUPERFICIALIS (OBERFLÄCHLICHER FINGERBEUGER)



- U.:** Epicondylus medialis humeri, Proc. coronoideus ulnae u. Radius  
**A.:** Mittelfalangen der Finger 2 – 5  
**F.:** Flexion in den Mittelgelenken der Finger, im Hand- u. Ellenbogengelenk  
**I.:** N. medianus

- U.:** Oberarmende, Elle und Speiche  
**A.:** Mittiglieder der Finger 2 – 5  
**F.:** Beugung in den Mittelgelenken der Finger, im Hand- u. Ellenbogengelenk  
**I.:** Medianusnerv

## M. FLEXOR DIGITORUM PROFUNDUS (TIEFER FINGERBEUGER)

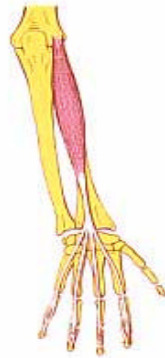

- U.:** Palmar- und Medialfläche der Ulna  
**A.:** Endphalanx der Finger 2 – 5  
**F.:** Flexion in den Fingergrundgelenken  
 Volarflexion der Hand  
**I.:** N. medianus u. N. ulnaris

- U.:** Vorder- und Mittelfläche der Elle  
**A.:** Endglieder der Finger 2 – 5  
**F.:** Beugung in den Fingergrundgelenken  
 Beugung der Hand  
**I.:** Medianusnerv u. Ellenerv



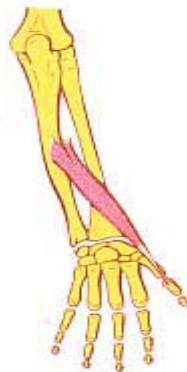## M. EXTENSOR DIGITORUM (FINGERSTRECKER)



**U.:** Hinterfläche des Epicondylus lateralis humeri  
**A.:** Mittel- und Endphalanx der Finger 2 – 5  
**F.:** Extension in den Finger- und Handgelenken  
**I.:** N. radialis

**U.:** Hinterfläche des Oberarmendes  
**A.:** Mittel- und Endglieder der Finger 2 – 5  
**F.:** Streckung in den Finger- und Handgelenken  
**I.:** Speichennerv

## M. EXTENSOR POLLICIS LONGUS (LANGER DAUMENSTRECKER)



**U.:** Hinterfläche der Ulna  
**A.:** Endphalanx des Daumens  
**F.:** Extension und Abduktion des Daumens  
**I.:** N. radialis

**U.:** Hinterfläche der Elle  
**A.:** Endglieder des Daumens  
**F.:** Streckung und Abspreizung des Daumens  
**I.:** Speichennerv

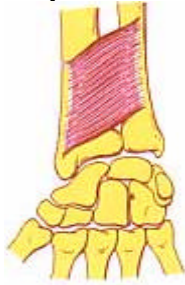## M. EXTENSOR POLLICIS BREVIS (KURZER DAUMENSTRECKER)



**U.:** Hinterfläche des Radius  
**A.:** Grundphalanx des Daumens  
**F.:** Extension des Daumens  
**I.:** N. radialis

**U.:** Hinterfläche der Speiche  
**A.:** Grungglied des Daumens  
**F.:** Streckung des Daumens  
**I.:** Speichennerv

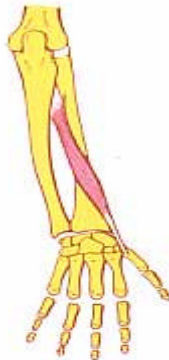## M. PRONATOR QUADRATUS (VIERECKIGER EINWÄRTSDREHER)



**U.:** Ulna  
**A.:** Vorderfläche des Radius  
**F.:** Pronation  
**I.:** N. interosseus u. N. medianus

**U.:** Elle  
**A.:** Vorderfläche der Speiche  
**F.:** Einwärtsdrehung  
**I.:** Zwischenknochenerv u. Medianusnerv

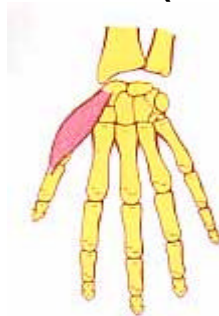## M. ABDUCTOR POLLICIS LONGUS (LANGER DAUMENABZIEHER)



**U.:** Hinterfläche von Ulna und Radius  
**A.:** Osis metacarpalis I  
**F.:** Abduktion von Daumen und Hand  
**I.:** N. radialis

**U.:** Hinterfläche von Elle und Speiche  
**A.:** Mittelhandknochen I (Daumen)  
**F.:** Abspreizen von Daumen und Hand  
**I.:** Speichennerv

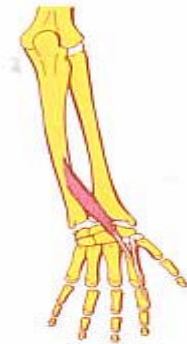
## M. ABDUCTOR POLLICIS BREVIS (KURZER DAUMENABZIEHER)



**U.:** Os scaphoideum  
**A.:** Grundphalanx des Daumens  
**F.:** Abduktion des Daumens, Extension im Grundgelenk  
**I.:** N. medianus

**U.:** Kahnbein  
**A.:** Grundglied des Daumens  
**F.:** Abspreizen des Daumens, Streckung im Grundgelenk  
**I.:** Medianusnerv

## M. EXTENSOR INDICIS (ZEIGEFINGERSTRECKER)



**U.:** Hinterfläche der Ulna u. Membrana interossea

**A.:** Endphalanx des 2. Fingers

**F.:** Extension des 2. Fingers

**I.:** N. radialis

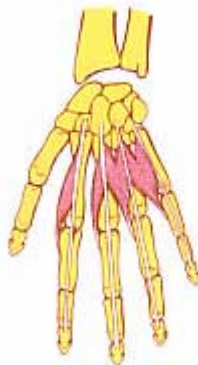**U.:** Hinterfläche der Speiche u. Zwischenknochenmembran

**A.:** Endglied des 2. Fingers

**F.:** Streckung des 2. (Zeige-) Fingers

**I.:** Speichennerv

## M. LUMBRICALES (REGENWURMMUSKELN)



**U.:** Radial- (I u. II) u. Radial- u. Ulnarseite (III u. IV) der Sehnen der M. extensor digitorum

**A.:** Sehnen des M. extensor digitorum

**F.:** Flexion der Grundgelenke und Extension der Mittel- und Endgelenke

**I.:** N. medianus (I u. II) und N. ulnaris (III u. IV)

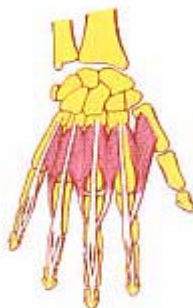**U.:** Speiche- (I u. II) u. Speiche- u. Ellenseite (III u. IV) der Sehnen des Fingerstreckermuskels

**A.:** Sehnen des Fingerstreckermuskels

**F.:** Beugung der Grundgelenke und Streckung der Mittel- und Endgelenke

**I.:** Medianusnerv (I u. II) und Ellenerv (III u. IV)

## M. INTEROSSEI DORSALES MANUS (ZWISCHENKNOCHENMUSKELN - HAND)



**U.:** Zwischenräume der Metacarpalia I – IV

**A.:** Dorsalaponeurose des 2.-4. Fingers

**F.:** Abduktion, Flexion in den Grundgelenken, und Extension in den Mittel- und Endgelenken der Finger

**I.:** N. ulnaris

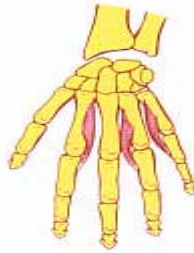**U.:** Zwischenräume der Mittelhandknochen I – IV

**A.:** Sehnenhaut - rückwärts des 2.-4. Fingers

**F.:** Wegziehen, Beugung in den Grundgelenken und Streckung in den Mittel- und Endgelenken der Finger

**I.:** Ellenerv

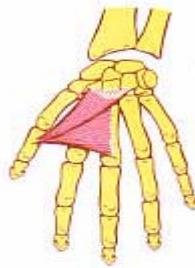
## M. INTEROSSEI PALMARES (ZWISCHENKNOCHENMUSKELN HANDFLÄCHE)



**U.:** Os metacarpale II, IV u. V  
**A.:** Sehnen der Finger 2, 4 u. 5. des M. extensor digitorum  
**F.:** Adduktion, Flexion in den Grundgelenken, Extension in den Mittel- und Endgelenken  
**I.:** N. ulnaris

**U.:** Mittelhandknochen II, IV u. V  
**A.:** Sehnen der Finger 2, 4 u. 5. des Fingerstrecker Muskels  
**F.:** Anziehen, Beugung in den Grundgelenken, Streckung in den Mittel- und Endgelenken  
**I.:** Ellenerv

## M. ADDUCTOR POLLICIS (DAUMENANZIEHER)



**U.:** Os metacarpale  
**A.:** Ulnare Seite der Grundphalanx des Daumens  
**F.:** Adduktion des Daumens, Flexion im Grundgelenk  
**I.:** N. ulnaris

**U.:** Mittelhandknochen  
**A.:** Ellenseite des Grundgliedes des Daumens  
**F.:** Anziehen des Daumens, Beugung im Grundgelenk  
**I.:** Ellenerv